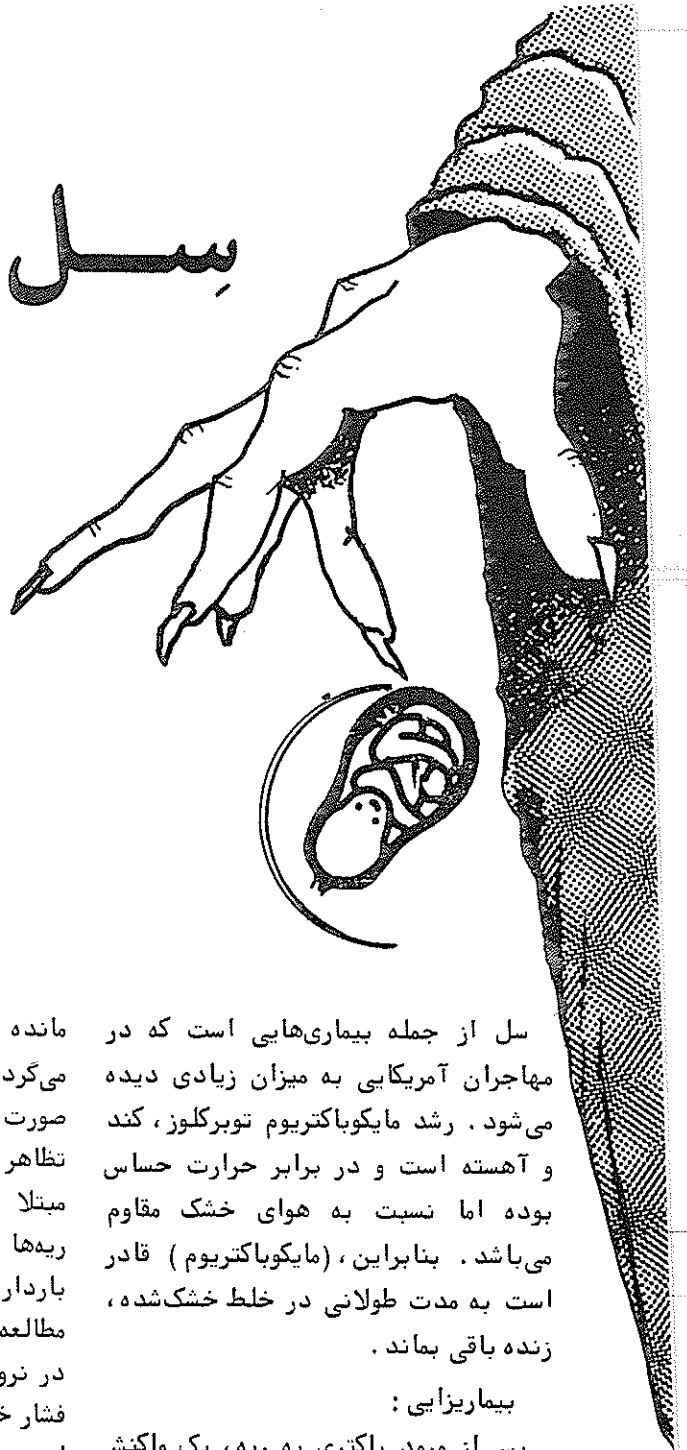


دانشکده پرستاری و مامائی

دانشگاه علوم پزشکی تهران

سل

و بارداری



"Tuberculosis in Pregnancy".
Obstetrics & Gynecology Clinical
of North America.
Vol,16 No,2,June,1989.PP,425-428.

ترجمه: مرگان فیروزبخت

حفره در لوب فوقانی ریهها کمتر به چشم می خورد. بنابراین اگر فرد نسبت به وجود بیماری مشکوک نباشد، تشخیص آن دشوار می شود.

معتقدند که باید تست پوستی PPD¹ در مورد اغلب مراکز درمانی این تست تنها برای برخی از بیماران انجام می دهند انجام تست توبرکولین در دوران بارداری بی خطر و قابل اعتماد می باشد. واکنش مثبت بدین معناست که بیمار در معرض باکتری قرار داشته، بنابراین اگر تست پوستی، منفی و بیمار نیز فاقد علائم بیماری بود، بررسی های بیشتر لزومی ندارد البته تست PPD می تواند در مبتلایان به سل، علیرغم وجود علائم بالینی، منفی باشد. این امر احتمالاً ناشی از عدم واکنش بیمار در برابر آنتی ژن است اگر تست پوستی مثبت و بیمار نیز علائم بیماری بود، لازم است یک تاریخچه کامل از وی گرفته شود و ضمن بررسی باکتری کامل، رادیوگرافی قفسه سینه با پوشش

مانده و در آینده موجب فعالیت مجدد می گردد. بنابراین، سل قادر است به صورت عفونت اولیه یا فعالیت مجدد، ظاهر کند. سل می تواند هر اندامی را مبتلا کند، اما در بیش از ۹۰٪ موارد، ریهها را درگیر می سازد. به نظر نمی رسد بارداری سبب تشدید سل گردد. اما در مطالعه روی ۵۴۲ بیمار مبتلا به سل فعال در نروژ، افزایش قابل توجهی در میزان فشار خون بارداری و سقط جنین دیده شده است.

ارزیابی و درمان:

شدت علائم در عفونت های اولیه فوق العاده متغیر است. رادیوگرافی سینه، ممکن است طبیعی باشد و یا التهاب پاراننشیم همراه با التهاب و ترشح جنب، لنفادنوپاتی و یا تشکیل حفره دیده شود. فعال شدن بیماری همراه با علائم عمومی بدنی و ریوی است که شرح آن قبلاً داده شد.

از آنجائی که قطر عمودی قفسه سینه، در دوران بارداری کوتاه تر می شود، تشکیل

سل از جمله بیماری هایی است که در مهاجران آمریکایی به میزان زیادی دیده می شود. رشد مایکوباکتریوم توبرکلوز، کند و آهسته است و در برابر حرارت حساس بوده اما نسبت به هوای خشک مقاوم می باشد. بنابراین، (مایکوباکتریوم) قادر است به مدت طولانی در خلط خشک شده، زنده باقی بماند.

بیماریزایی:

پس از ورود باکتری به ریه، یک واکنش التهابی به نام کمپلکس اولیه یا Ghon Complex در پاراننشیم ریه به وجود می آید. این کمپلکس یک ضایعه کوچک است که می تواند، خود به خود بهبود یافته و یا به سمت پیدایش نکروز کازئوز پیشروی کند و علائم مشخصه بیماری سل ریوی را ایجاد نماید. (این علائم شامل: احساس خستگی، بی حالی، عرق شبانه، بی اشتهائی، خلط خونی، سرفه و تولید خلط است).

معمولاً این عفونت اولیه درمان می شود اما باسیل مدت ها، زنده و خاموش باقی

شکم نیز انجام شود. اگر هیچ علامتی از بیماری فعال دیده نشد، درمان (پیگیری) پروفیلاکسی با ایزونیازید (INH)، غالباً تا بعد از زایمان به تعویق می‌افتد. اما اگر علائم بیماری فعال دیده شد، با توجه به خطرات زیاد بیماری فعال، بلافاصله پس از سه ماهه اول بارداری از ایزونیازید استفاده می‌شود. خطر رادیوگرافی سینه همراه با پوشش شکم، برای جنین آنقدر کم است که می‌توان آن را نادیده انگاشت. واضح است که اگر بیماری فعال تشخیص داده شود، بایستی به سرعت درمان را آغاز نمود، تشخیص صحیح سل، با کشت ارگانسیم (که بیشتر در خلط است) قطعی می‌شود. در رنگ‌آمیزی خلط، اگر باکتری Acid-fast مشاهده گردد، تشخیص قطعی سل، داده می‌شود. با این حال لازم است کشت و تعیین حساسیت باکتری به عمل آید.

رشد این باکتری آهسته است و درمان را می‌بایست قبل از آماده شدن نتایج آزمایش، آغاز نمود. رایج‌ترین آنتی-بیوتیک‌هایی که در درمان سل به کار برده می‌شوند عبارتند از: ایزونیازید، ریفامپین و اتامبوتول. داروهای دسته دوم، شامل استرپتومایسین، کاپرامایسین، سیکلوسرین، پارآمینوسالیسیلات اسید، اتیونامید و پیرازین‌آمید می‌باشند.

به نظر می‌رسد که مصرف ایزونیازید، ریفامپین و اتامبوتول در دوران بارداری بی‌خطر باشد. البته در یک بررسی، افزایش مختصری در نقص اندامهای حرکتی به دنبال مصرف ریفامپین گزارش شده است که از اهمیت آماری برخوردار نبوده است. مصرف اتامبوتول می‌تواند سبب نکروز پشت کره چشم گردد، بنابراین تست‌های بینایی (متکی بر تمییز رنگ‌های قرمز و سبز و قدرت بینایی)، می‌بایست انجام پذیرد. هرگونه تغییر در بینایی، طی مدت درمان، بایستی سریعاً توسط بیمار گزارش گردد. استرپتومایسین می‌تواند موجب آسیب شنوایی جنین گردد. بنابراین، نیایستی جزء داروهای دسته اول در بارداری

مصرف شود.

اتیونامید، یک داروی تراتوزن بوده و مصرف آن در بارداری ممنوع می‌باشد. به منظور پیشگیری از پیدایش باکتری‌های مقاوم به ایزونیازید، لازم است در درمان بیماری فعال، این دارو را همراه داروهای دیگر مصرف نمود. که اغلب، همراه با اتامبوتول و ریفامپین مصرف می‌شود. برنامه استاندارد درمان، استفاده از ایزونیازید - ریفامپین یا اتامبوتول برای مدت ۹ ماه است. پس از سه ماه درمان روزانه می‌توان داروها را هفته‌ای دو بار مصرف نمود. این روش اثرات مفیدی را دربردارد.

از آنجائی که در مصرف ایزونیازید، احتمال مسمومیت عصبی وجود دارد، لازم است که همراه با آن، پیریدوکسین نیز مصرف شود.

در ۱۰% تا ۲۰% موارد درمان با ایزونیازید، افزایش مختصری، در فعالیت ترانس آمیناز سرم دیده شده است. البته فقط در ۳/۵ تا ۱/۵ درصد موارد، دچار هیپاتیت می‌شوند. از این رو لازم است که در آغاز و حین درمان با ایزونیازید، سطح ترانس آمیناز سرم اندازه‌گیری شود. مصرف ایزونیازید در بیماری‌های فعال کبدی، ممنوع است.

در بیمارانی که ریفامپین و داروهای ضدبارداری خوراکی مصرف می‌کرده‌اند، بارداری‌های ناخواسته گزارش شده است. احتمال می‌رود این امر، ناشی از افزایش متابولیسم استروئیدها در کبد باشد. نوزادان با شدت بیشتری در معرض ابتلا به سل هستند. بنابراین، نوزادان مادران مبتلا به سل فعال، بایستی برای مدت سه ماه و یا تا زمانی که رنگ‌آمیزی خلط مادر، منفی شود، ایزونیازید دریافت دارند. اگر پس از سه ماه، تست توبرکولین نوزاد منفی شود و عکس رادیوگرافی نیز منفی باشد، نیازی به ادامه درمان نمی‌باشد. اگر هر گونه نشانه بیماری کشف شد،


مصرف دو دارو جهت درمان (ریفامپین و ایزونیازید) بایستی برای مدت ۶ ماه ادامه یابد.

در صورتی که بعد از دوره درمان با ایزونیازید، خطر عفونت مجدد وجود داشته باشد، می‌توان نوزاد را با BCG^۳ واکسیناسیون نمود. واکسیناسیون با BCG (باسیل گاوی غیر بیماریزا)، در آمریکا چندان شایع نیست، زیرا تست توبرکولین فرد مثبت می‌شود. بنابراین موجب حذف یک روش ساده تشخیصی می‌گردد. واکسیناسیون با BCG، موجب کاهش میزان عفونت می‌شود، اما در رابطه با سطح حفاظت این واکنش، اختلاف نظر وجود دارد.

واکسیناسیون BCG در بارداری، ممنوع است و کشت خلط مثبت، بایستی ماهانه تکرار شود تا دو کشت متوالی، منفی گزارش شود.

در صورتی که درمان مادر در حد کفایت باشد و درمان پیشگیری کننده نیز در مورد نوزاد اعمال شود، تغذیه با شیر مادر ممنوعیتی ندارد.

1/Purified Protein Derivative
2/Retro bulbar
3/Bacille Calmette-Guerin



شیر مادر بهترین شیوه است