

Reference :

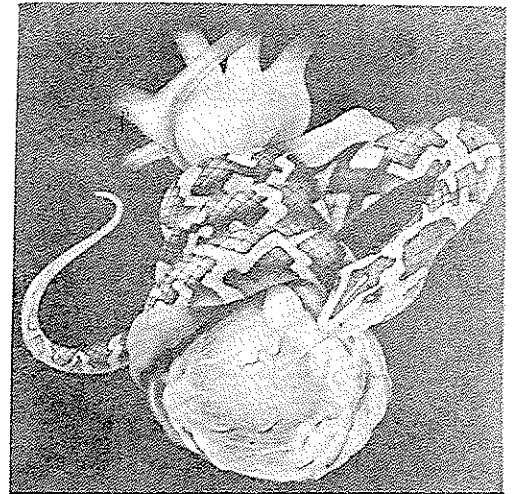
Fine silver, c. and Metzler , D.J.
*Right Ventricular Infarction , the
 Critically Different MI.*
AJ.N , Apr.1991.

ترجمه : شمیلا اسلامبولچی
 دانشجوی کارشناسی پرستاری

انفارکتوس

بطن

راست



مقدمه :

آبیمه از نظر جوانندگان گرامی می‌گذرد ، معنی است
 برنامه‌ی انفارکتوس بطن راست که از معنی "آموزش"
 معمله پرستاری آمریکا انتخاب گردیده است . در پایان
 مقاله ۱۸ آرسون چند گزینهای ارائه شده است که
 علاقمندان می‌توانند پس از مطالعه مقاله ، پاسخ‌های خود
 را در فرم ضمیمه به دفتر نشر ارسال نمایند . این نشریه به
 حکم قرعه به دو نفر از کسانی که صحیح‌ترین گزینها را
 انتخاب کرده باشند ، جوایز ارزنده‌ای اهداء خواهد کرد .

بر اساس قانون "استرلینگ" ، هر چه فیبرهای
 عضلانی میوکارد بیشتر کشیده شوند ، انقباض
 بهتری صورت می‌گیرد . اما در نهایت ، چون
 کشیدگی فیبرها بیش از توان فیزیولوژیک آنها
 می‌باشد ، از قدرت انقباضی آنها کاسته می‌شود .

هنگامی که بطن راست دیگر نتواند به نحو
 مؤثر منقبض شود ، خون از راه دریچه‌ی سه‌لته به
 دهلیز راست پس زده ، در نتیجه فشار دهلیزی
 راست (RAP)^۱ افزایش می‌یابد . اگر این وضعیت
 درمان نشود ، منجر به نارسایی قلب راست
 می‌گردد . از آنجا که شریان کرونر راست معمولاً
 گره‌های سینوسی - دهلیزی و دهلیزی - بطنی را
 تغذیه می‌کند ، احتمال وقفه‌ی گره سینوسی یا
 دهلیزی - بطنی نیز پیش می‌آید .

هنگامی که بطن راست در حین سیستول ،
 خون بسیار کمی (از خود) بیرون بفرستد ، بطن
 چپ هم خون اکسیژن‌دار کمتری دریافت
 می‌دارد . بنابراین فشار پرشدن بطن چپ کاهش
 یافته ، حجم ضربه‌ای افت می‌کند . با کاهش
 برون‌ده قلبی ، بدن اکسیژن و مواد غذایی کمتری
 دریافت می‌کند . نظر به این که بطن چپ نیز از
 ضایعه‌ای گسترده رنج می‌برد ، برون‌ده قلبی حتی
 بیش از پیش کاهش یافته و علائم نارسایی بطن

و پوست رنگ پریده و سرد می‌شود ، اما هنوز
 فضای ریوی او پاک است . به نظر شما موارد
 دیگری که بایستی بررسی شوند ، کدامند؟! آیا
 می‌توانید اقدامات مناسبی طرح کرده و منطق
 درمان‌های تجویز شده برای بیمار را تشریح کنید!؟

☆ آسیب بطن راست

آمار موجود نشان می‌دهد که ۱۴ تا ۴۰
 درصد بیمارانی که دچار انفارکتوس میوکارد
 شده‌اند ، نه تنها در بطن چپ بلکه در بطن راست
 نیز ضایعه دارند . در مبتلایان به "انفارکتوس
 دیواره تحتانی میوکارد"^۱ ، شیوع ضایعه بطن
 راست حدود ۵۲٪ است . هنگامی که میوکارد
 بطن راست دچار ضایعه می‌شود ، عضله ضعیف
 شده ، قدرت انقباضی قلب کم می‌شود . در پی
 آن در خلال سیستول خون کمتری از بطن راست
 خارج شده ، کارکرد کلی قلب کاهش می‌یابد .
 هر چه تجمع خون وریدی در بطن راست بیشتر
 باشد ، فیبرهای عضلانی میوکارد ، کشیدگی
 بیشتری یافته ، پری‌لود زیاد می‌شود ، "فشار
 دهلیزی راست"^۲ بالا می‌رود و "فشار انتهای
 دیاستولی بطن راست"^۳ افزایش می‌یابد .

آقای "ج" ، حساسی ۴۰ ساله و هشت است
 که با تشخیص انفارکتوس میوکارد دیواره تحتانی
 در بخش "ccu" پذیرفته می‌شود . اگرچه برخی از
 علائم نارسایی احتقانی قلب ، از جمله اتساع
 وریدهای گردنی و فشار خون سیستولی پایین
 (۸۶ میلی‌متر جیوه) در این فرد مشهود است ،
 ولی عکس ریه‌های وی شفاف و واضح می‌باشد .
 ظرف مدت کوتاهی پس از بستری ، وی به
 وجود دردی فشاری در زیر جناغ سینه خود اشاره
 می‌کند . بعد از دریافت ۱/۱۵۰ گرم
 نیتروگلیسرین زیرزبانی ، بیمار خواب آلوده شده ،
 فشار خون سیستولی به ۷۰ میلی‌متر جیوه می‌رسد

چپ بروز می‌کند.

البته بدن سعی می‌کند با تحریک سیستم عصبی سمپاتیک و افزایش تعداد ضربان، قلب را وادارد تا در خلال سیستول، خون بیشتری از بطن‌ها خارج کند و به این ترتیب افت برون‌ده قلبی را جبران نماید. اما تاکیکاردی با افزایش برون‌ده قلب در تضاد است. هر چه قلب سریع‌تر بزند، زمان دیاستول کوتاه‌تر می‌شود. و علاوه بر کاهش برون‌ده قلب، شریان‌های کرونر هم به خوبی پر نمی‌شوند و در نتیجه خون‌رسانی به میوکارد، کاهش می‌یابد.

☆ علایم بالینی RVMI:

از آن‌جایی که به کارگیری درمان‌های معمول در انفارکتوس میوکارد بطن چپ *LVMI*، در انفارکتوس میوکارد بطن راست ممنوع است، تشخیص به موقع و سریع‌تر *RVMI*، بسیار ضروری است. هنگام بررسی بیمار مبتلا به *RVMI*، بایستی در جستجوی علایم نارسایی بطن راست باشیم. این علایم عبارتند از:

- مشاهده اتساع ورید گردنی در حالی که بیمار در وضعیت نیمه‌نشسته قرار دارد.
- تنفس کاسموال.
- افزایش فشار ورید گردنی در حین دم (به عکس کاهش معمول آن).

● نبض پارادوکس - که عبارتست از: کاهش فشار سیستولی در حین دم بیش از ۱۰ میلی‌متر جیوه که ناشی از کاهش حجم ضربه‌ای بطن راست و افت برون‌ده قلبی از بطن چپ می‌باشد.

چنانچه بیمار مبتلا به *RVMI* به نحو مناسب درمان نشود، علایم اختصاصی‌تر نارسایی بطن راست بروز می‌نمایند. با گذشت زمان، افزایش فشار وریدی به ادم قوزک پا و ناحیه خاجی می‌انجامد - کبد قابل لمس شده و شما می‌توانید رفلکس هپاتو-ژوگولار را در این بیماران مشاهده کنید. به این ترتیب که با لمس ربع فوقانی راست شکم، فشار ورید گردنی افزایش می‌یابد. وجود چنین علایمی بیانگر بروز اختلال در عمل عضله پایلری و نارسایی دریچه سه‌لته است. به تدریج علایم کاهش جریان خون محیطی هم

آشکار می‌شود. میزان کاهش فشار خون با درجه آسیب بطن چپ نسبت مستقیم دارد. با کاهش فشار خون، پوست بیمار سرد و مرطوب شده، زمان پرشدن مویرگ‌ها طولانی می‌گردد. در اثر کاهش خون‌رسانی به بافت مغزی، وضعیت روانی بیمار تغییر می‌کند. بسته به میزان آسیب بطن چپ، مقدار دفع ادرار طبیعی مانده، کم یا کاملاً قطع می‌گردد.

☆ صداهای قلب

با گوش فرادادن به صداهای قلبی بیمار، اطلاعات ارزشمندی درباره *RVMI* به دست می‌آوریم. انفکاک در صدای دوم که بهتر از هر جای دیگر در نوک قلب (*Apex*) شنیده می‌شود، ناشی از تأخیر در بسته شدن دریچه سه‌لته است، که نشانهٔ اتساع زیاد بطن راست و یا نارسایی عضلات پایلری می‌باشد. چنانچه دریچه سه‌لته نارسا باشد، بهترین مکانی که می‌توان سوفل سیستولی ناشی از نارسایی دریچه سه‌لته را شنید، فضای سوم و چهارم بین دنده‌های چپ است.

در کنار چپ استرنوم، می‌توان صدای سوم و چهارم (*S₃S₄*) را شنید. صدای سوم نشانهٔ اتساع بیش از حد بطن راست و صدای چهارم، دلیلی بر کاهش گنجایش آن است. هر دو صدا به هنگام دم بارزتر و واضح‌تر هستند.

☆ الکتروکاردیوگرافی

اگرچه معمولاً ۱۲ اشتقاق استاندارد الکتروکاردیوگرام در تشخیص سکه‌های قلبی مورد استفاده قرار می‌گیرند، اما همین اشتقاق‌ها در تشخیص انفارکتوس میوکارد بطن راست، مفید واقع نمی‌گردند. محل قرارگیری

برای دریافت نتیجه بهتر از تغییرات مشهود الکتروکاردیوگرافی در *RVMI*، بهتر است از سمت راست *ECG* بگیرید، یعنی اشتقاق‌های جلو سینه‌ای را که معمولاً در سمت چپ سینه بیمار قرار می‌دادید، اکنون در سمت راست قرار دهید.

اشتقاق‌های سینه‌ای سمت چپ به بطن چپ نزدیک‌تر از بطن راست می‌باشد، بنابراین تغییرات الکتروکاردیوگرافی در *RVMI* با این روش چندان واضح نمی‌باشد. با این وجود، الکتروکاردیوگرام ۱۲ اشتقاقی نمایانگر تغییرات معمول مربوط به سکهٔ حاد دیواره تحتانی *RVMI* و آن نوع از سکه قلبی که اغلب همراه با *RVMI* رخ می‌دهد، می‌باشد. در انفارکتوس حاد دیواره تحتانی میوکارد، قطعه *ST* در اشتقاق‌های *II* و *III* و *aVF* بالا می‌رود. معمولاً این اولین تغییر قابل رویت است. به هر جهت، بالارفتن قطعه *ST* پدیده‌ای است زودگذر و معمولاً طی چند روز این قطعه به سطح پایهٔ خود بازمی‌گردد. بعدها ممکن است موج *Q* پاتولوژیک، که پدیده‌ای دائمی است و نشانه نکروز میوکارد، ظاهر شود.

هنگامی که به همراه *RVMI*، *RVMI* هم اتفاق می‌افتد، قطعه *ST* در اشتقاق *III*، نسبت به اشتقاق *II* صعود بیشتری نشان می‌دهد. چرا که اشتقاق *III* بیش از اشتقاق *II*، نمایانگر فعالیت بطن راست است. در *RVMI*، امکان دارد قطعه *ST*، به نحو معنی‌داری در اشتقاق‌های V_1 و V_2 بالا رود، به ویژه اگر این دو اشتقاق در نزدیکی جناغ قرار داده شوند.

در انفارکتوس آنژوسپتال میوکارد نیز، قطعه *ST* در دو اشتقاق V_1 و V_2 صعود می‌کند، اما در این نوع از انفارکتوس بالارفتن قطعه *ST* از چپ به راست یعنی از V_1 به V_5 سیر صعودی دارد، حال آن که در دیگری، صعود غیرطبیعی قطعه *ST* از V_1 به V_5 سیر نزولی دارد.

برای دریافت نتیجه بهتر از تغییرات مشهود الکتروکاردیوگرافی در *RVMI*، بهتر است از سمت راست *ECG* بگیرند. یعنی اشتقاق‌های جلو سینه‌ای را که معمولاً در سمت چپ سینه بیمار قرار می‌دادید، اکنون در سمت راست قرار دهید.

V_4 سمت راستی (V_4R) و (V_4R) و (V_4R) معمولاً از قابل‌اعتمادترین اشتقاق‌های تشخیصی *RVMI* محسوب می‌شوند. صعود قطعه *ST* در این اشتقاق‌ها نشان‌دهندهٔ *RVMI* می‌باشد. همین‌طور امواج *Q* بعدها در همین اشتقاق‌ها ظاهر می‌شود.

ممکن است علامت ایسکمی گره‌های سینوسی و دهلیزی - بطنی نیز مشاهده شود. برادی آریتمی مربوط به چنین ایسکمی‌هایی، گذرا بوده، معمولاً طی ۳ تا ۵ روز برطرف می‌شود. البته گاهی اوقات استفاده از یک "ضربان‌ساز" (پیس‌میکر) موقت در این اثنا ضروری است.

پایش وضعیت همودینامیک

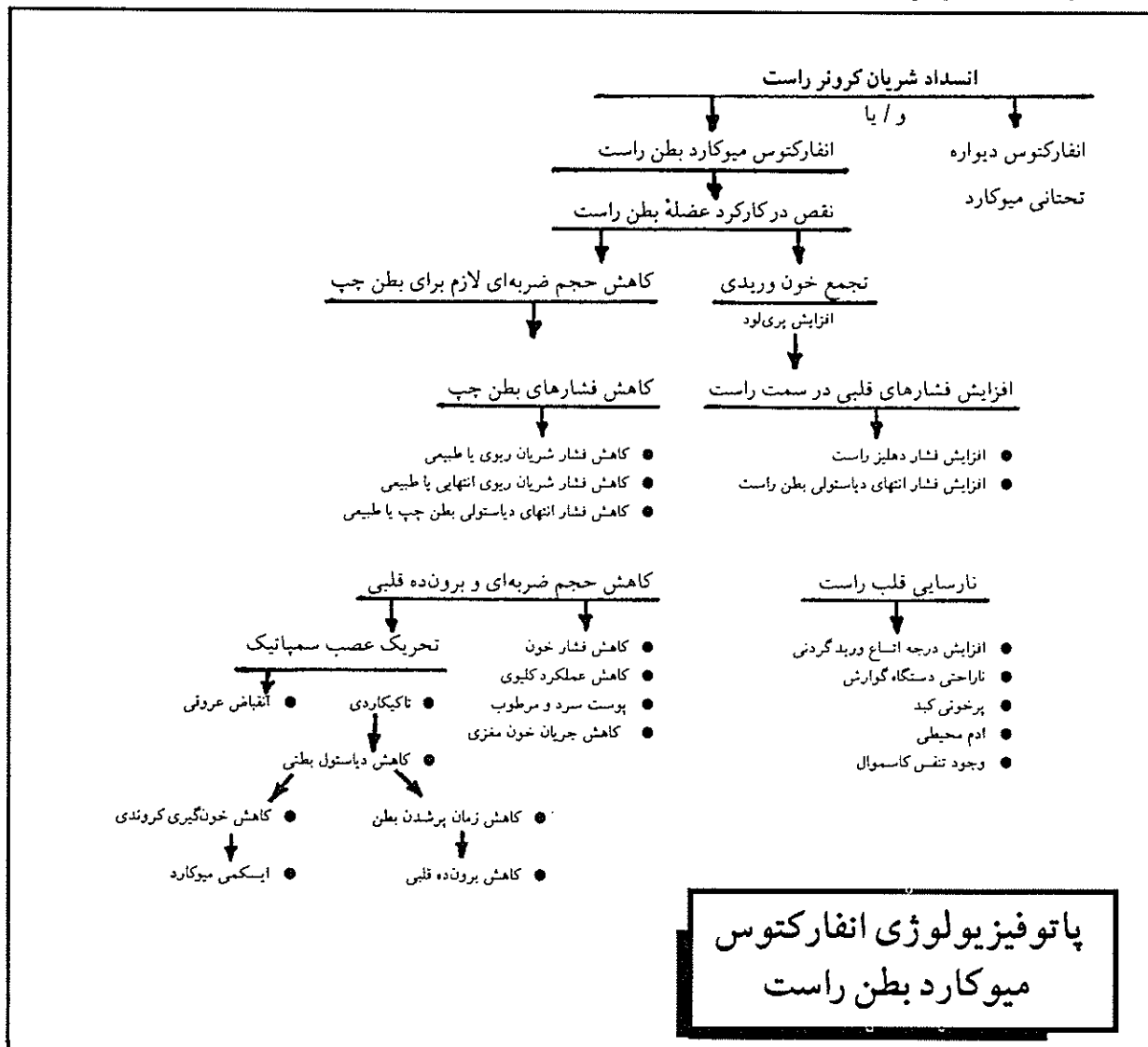
کاهش قدرت انقباضی بطن راست، موجب افزایش فشار دهلیزی راست (RAP) و فشار انتهای دیاستولی بطن راست می‌گردد. این فشار برابر و یا تقریباً کمی بیشتر از فشار شریان ریوی (PAP)^۵ و فشار انتهای مویرگی ریه (PCWP)^۶ می‌شود. PAP و PCWP معمولاً در یک حد طبیعی باقی می‌ماند، اما چنانچه بطن چپ نیز به شدت آسیب دیده باشد، این فشارها افزایش می‌یابند.

نمودار همودینامیک		
طبیعی		RVMI
RAP	۰-۸ mmHg	بیش از ۱۰ mmHg
RVEDP	۰-۸ mmHg	بیش از ۱۰ mmHg
PAP	۲۰-۳۰/۸ mmHg	۲۰-۳۰/۸-۱۲ mmHg
PCWP	۴-۱۲ mmHg	۴-۸ mmHg
cardiac out put	لیتر در دقیقه ۴-۸	کمتر از ۴ لیتر در دقیقه
cardiac Index	۲/۸-۴ لیتر در دقیقه بر متر مربع	کمتر از ۲/۲ لیتر در دقیقه بر متر مربع

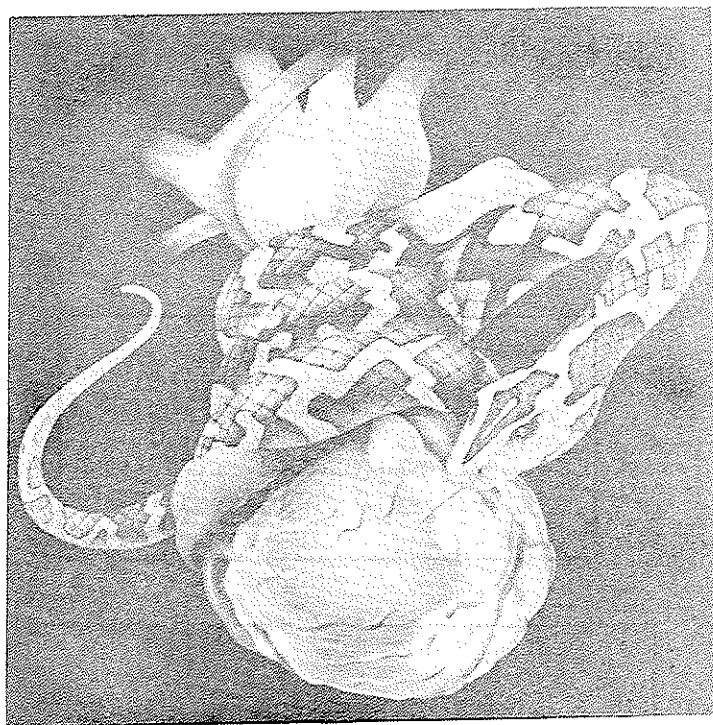
● توجه: چنانچه ضایعه قلب چپ نیز در کار باشد PCWP می‌تواند به میزان خفیف تا متوسط افزایش یابد.

"اختلالات آسیب شناختی"^۷ دیگری هم مربوط می‌شوند. برای مثال التهاب ترشحات پریکارد و تامپوناد، قلب نمی‌تواند به اندازه کافی پر شود تا بتواند همه فشارهای شریانی ریوی را همسان کند. هم‌چنین آمبولی پیش‌رونده ریوی، باعث افزایش شدید فشارهای بطن راست می‌شود، چرا

پایش (کنترل) فشار شریان ریوی نشان می‌دهد که برون‌ده قلبی و ضریب قلبی بطن راست نیز کاهش یافته‌اند و این کاهش با درجه آسیب میوکارد متناسب است. البته فشار ریوی را باید با احتیاط تفسیر کرد، چرا که بعضی از همین الگوهای فشاری با



پاتوفیزیولوژی انفارکتوس میوکارد بطن راست



بنا به دلایل فوق، گاهی "دوبوتامین" نسبت به "دوپامین"، ترجیح داده می‌شود. چرا که تاکیکاردی بارز و یا انقباض عروقی معنی‌داری ایجاد کند، قدرت انقباضی قلب را بهبود می‌بخشد.

اگر بیمار دچار برادی آرتیمی باشد، ممکن است به طور موقت به "پیس میکر دهلیزی"^۸ نیاز داشته باشد. اصلاح مرحله انقباض دهلیزی و طبیعی شدن تعداد ضربان قلب سبب بهبود برون‌ده قلبی می‌شود.

بیمار را هر ۴ ساعت از طریق بررسی جسمانی، تجزیه و تحلیل یافته‌های الکتروکاردیوگرافی و وضعیت همودینامیک مورد ارزیابی قرار دهید و چنانچه وضعیت بیمار ناپایدار است (درد سینه دارد، در حال گرفتن مایع است و یا داروهای قلبی دریافت می‌دارد)، مراقبت را با فاصله زمانی کمتری انجام دهید.

عوارض *RVMI* عبارتند از: پرخونی کبد، تغییر در متابولیسم داروها و مسمومیت. ناراحتی‌های گوارشی می‌توانند بر تغذیه بیمار اثر بگذارند و همچنین خیز محیطی می‌تواند منجر به ضایعات پوستی شود.

انفارکتوس‌های بطن راست نیاز به تدابیر درمانی خاص دارند. و این در حالی است که برخی از درمان‌های استاندارد در سکنه قلبی، نه تنها موجب بهبود حال بیمار نمی‌شوند، بلکه برای وی مضر نیز هستند.

☆ آنچه کم‌باید انجام دهیم یکی از مسایلی که برای کار با بیمار مبتلا به *RVMI* مهم است، کسب اطمینان از این موضوع است که درمان‌های معمول بعد از سکنه‌های قلبی را دریافت نمی‌دارد، چرا که به وی آسیب می‌رسد. برای مثال به طور معمول برای بیماران مبتلا به انفارکتوس میوکارد بطن چپ (*LVMI*)^۹ از مُدرها استفاده می‌کنیم. اما بعد از *RVMI* استفاده درمانی از مُدرها موجب افت بیشتر در بازگشت وریدی به قلب راست می‌شود و در نتیجه باعث

با احتیاط به بیمار مایعات دهید و متوجه فشارهای ریوی وی باشید. هر افزایشی (*PcWP*) *PAP* می‌تواند نشانه پرحجمی باشد. همین‌طور وضعیت تنفسی بیمار را برای تشخیص علایم اولیه نارسایی بطن چپ مدنظر قرار دهید. در صورت تجویز، از ترکیبات اینوتروپ

مثبت نظیر دوپامین (اینتروپین) و دوبوتامین (دوبوتراکس) استفاده کنید. از آنجایی که اثرات درمانی این داروها بستگی به دوز مصرفی دارد، بنابراین بایستی میزان داروی تجویز شده را به دقت اندازه‌گیری نمود تا بتوان به فشار موردنظر دست یافت و وضعیت همودینامیک را به دقت زیرنظر داشت.

دوپامین به $5 - 2 \text{ mcg/kg/min}$ شریان‌های کلبوی را گشاد می‌کند تا خون‌رسانی به کلیه افزایش یابد، و به مقدار $10 - 5 \text{ mcg/kg/min}$ با تحریک گیرنده‌های بتا آدرنرژیک قدرت انقباضی قلب را تقویت کرده، برون‌ده قلبی را افزایش می‌بخشد. اما اگر به مقدار 10 mcg/kg/min مصرف شود، موجب انقباض عمومی عروقی و تاکیکاردی می‌شود. هر دو اثر فوق می‌تواند موجب بروز اختلالاتی در ریتم شوند، که خود این اختلالات باعث مشکلات بیشتری در کارکرد قلب بیمار می‌شوند.

که بطن در این کوشش است که خون را با نیرو وارد مسیر مسدود ریوی می‌نماید.

☆ درمان مناسب در *RVMI*

هدف از درمان *RVMI* عبارتست از: بهبود حجم ضربه‌ای راست و اصلاح فشار لازم برای پر شدن بطن چپ.

با دستیابی به این هدف، برون‌ده قلبی و وضعیت خون‌رسانی وی بهبود می‌یابد. برنامه با مایع درمانی وسیع آغاز می‌شود. افزایش حجم موجب می‌شود فشار بطن راست آنقدر بالا برود که حجم خون کافی به قلب چپ بفرستد.

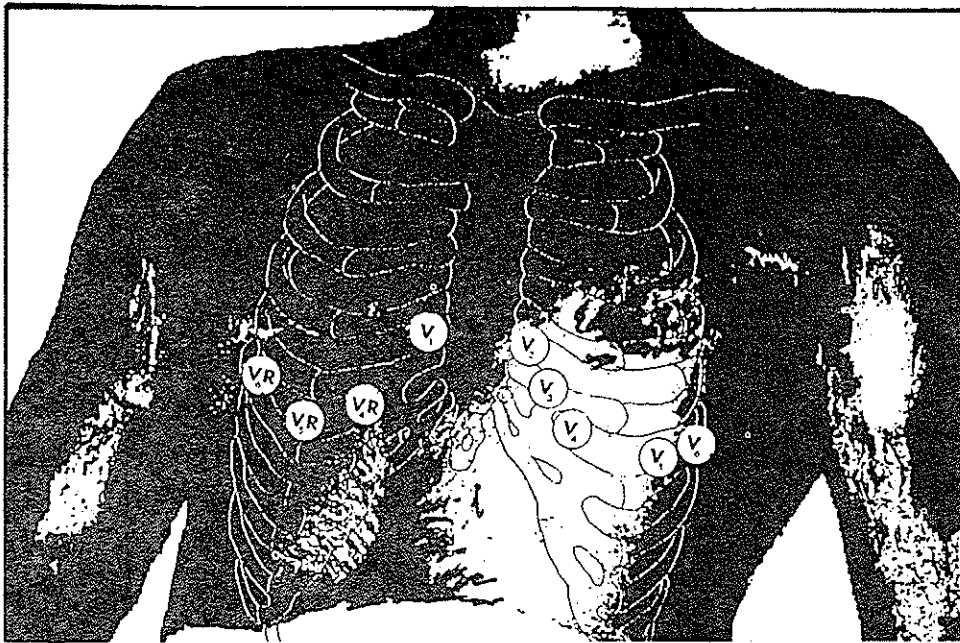
به منظور دستیابی به پری لود مطلوب، می‌توان در هر ساعت ۲۰۰ میلی‌لیتر سالین ایزوتونیک (هم‌فشار) به بیمار تزریق نمود. البته اگر حجم مایع بیش از ظرفیت بطن چپ باشد، نتیجه عکس حاصل می‌شود و برون‌ده قلبی افت می‌کند.

در این حین بایستی فشار شریان ریوی را به دقت کنترل نمود، تا به فشاری برابر ۲۰ تا ۲۵ میلی‌متر جیوه برای دهلیز راست و ۱۵ تا ۱۸ میلی‌متر جیوه برای فشار انتهای مویرگی ریه (*PcWP*) دست یافت. در مورد این محدوده فشاری می‌توان گفت که بدون شک، برون‌ده قلبی در وضعیت مطلوبی قرار دارد.

افت فشار بطن چپ و کاهش برون‌ده قلبی می‌شود.

نیتر و گلیسرین، گشادکننده عروقی بالقوه‌ای است که پری‌لود را کاهش می‌دهد و برای بیماران مبتلا به RVMI به واقع خطرناک است. بنابراین دارو پری‌لود و فشار پرشدن بطن راست را کاهش می‌دهد و فشار خون به شدت افت می‌کند. مورفین وریدی نیز اثری مشابه دارد، بنابراین بایستی با احتیاط مصرف شود. هم‌چنین بالا بردن زیر سر بیمار می‌تواند به کاهش حجم و فشار خون قلب راست بیانجامد که موجب کاهش فشار خون عمومی و برون‌ده قلبی می‌شود. بنابراین می‌بایست که بیمار را در وضعیت صاف یا به پشت خوابیده قرار دهیم.

هنگامی که به سکت قلبی راست مشکوک هستیم، الکتروکاردیوگرافی سمت راست به مراتب مفیدتر از الکتروکاردیوگرافی ۱۲ اشتقاقی مرسوم است. هنگامی که اشتقاق‌های جلو سینه‌ای V₄, V₅, V₆ در سمت راست قرار می‌گیرند. مشخصه‌های RVMI یعنی صعود قطعه ST و متعاقب آن امواج Q پاتولوژیک را می‌توان ثبت نمود.



آناتومی بطن راست

بطن راست، درست زیر جناغ واقع شده است. این بطن، قدیمی‌ترین حفره قلب است و با دریافت خون از دهلیز راست به عنوان یک سیستم فشار ضعیف عمل می‌کند. قلب راست با به گردش درآوردن خون در شریان ریوی، ریه‌ها، دهلیزها و بطن چپ، در مجموع با هدف نهایی فراهم آوردن خون حاوی اکسیژن برای بدن، نقش یک گذرگاه خونی را بازی می‌کند. قلب سمت راست، حدود ۸۵ درصد از خون وریدی را در خلال مرحله دیاستول، و ۱۵ درصد باقیمانده را ضمن انقباض دهلیزی دریافت می‌دارد. در طی مرحله سیستول بطنی، بسته شدن دریچه سه لپی مانع از پس زدن خون به داخل دهلیز می‌شود. شریان کرونر راست، خون حاوی اکسیژن را در ۵۵ درصد افراد، به گروه سینوسی - دهلیزی و در ۹۰ درصد افراد به گروه دهلیزی - بطنی می‌رساند. این شریان همچنین خون حاوی اکسیژن را به دهلیز و بطن راست و نیز دیواره خلفی و تحتانی بطن چپ می‌رساند. بنابراین، هرگاه که شریان کرونر راست مسدود شود، بخش‌هایی از بطن چپ، گروه‌های سینوسی - دهلیزی - بطنی و بطن راست، به سمت کم خونی و صدمه می‌روند.

1. Inferior Wall Miocardial Infarction
2. Right Artery Pressure (RAP)
3. Right Ventricular End Diastolic (PVEDP)
4. Right Ventricular Miocardial Infarction (RVMI)
5. Pulmonary Artery Pressure (PAP)
6. Pulmonary Capillary Wedge Pressure (PCWP)
7. Pathologic
8. Pace Maker
9. Left Ventricular Miocardial Infarction (LVMI)